MORFOLOGÍA E HISTOLOGÍA DE LA PLACENTA DEL MONO VERDE CARIBEÑO (*CHLOROCEBUS AETHIOPS SABAEUS*)

Orphee S, Romy S[1]; Roller G, Felicia[2]; Pedroso, Rodolfo[2]; Gutiérrez M, Marivy[1]; Jay P, Daniel[1]; Travieso G, Isabela[1]; Gutiérrez P, Bárbara J[1]; González R, María C[3]; Rodríguez B, Liliam C[1]

1Centro Nacional para la producción de Animales de Laboratorio. (CENPALAB). Cuba.
2 Universidad Técnica de Manabí. Ecuador.
3 Laboratorio de Investigaciones y Diagnóstico Aviar (LIDA). Cuba.
romy.orphee@cenpalab.cu; daniel.jay@cenpalab.cu; lilian.rodriguez@cenpalab.cu; froller61@gmail.com; cecihayron@gmal.com; marivygutierrez517@gmail.com; taimynice@gmail.com

RESUMEN

La placenta es el órgano temporal a través del cual se relacionan fisiológicamente la madre y el feto. La placenta es pues un órgano ventajoso para los animales que lo poseen. Las funciones que realiza son variadas. En los mamíferos existen cuatro tipos de placenta y estas diferencias que permiten una clasificación que se basa fundamentalmente en el número de capas de tejidos celulares que separan la sangre del embrión de la sangre materna. Este órgano embrionario, medio materno, medio fetal, presenta grandes diferencias estructurales de un orden de mamíferos a otro. Los primates no humanos tienen una placenta bidiscoidal. En la mayoría de los primates del viejo mundo, específicamente los Cercopithecidae (Género *Macaca*, *Cercopithecus*, *Papio*) la placenta es decidua, hemocorial y bidiscoidal. El objetivo de trabajo es exponer la morfología e histología de la placenta del mono verde caribeño (***Chlorocebus aethiops sabaeus***). El trabajo fue realizado en la Dirección de Primates del Centro Nacional para la Producción de Animales de Laboratorio (CENPALAB), durante 10 años, en la especie de mono verde caribeño, hembras con un peso promedio de 4 años y 4.6 Kg, se trabajaron 25 placentas enel laboratorio de patología, cuales fueron pesadas, en una balanza sartorius®, se realizó el examen macroscópico, se colocaron en formol neutro 10%, seccionadas e incluidas en parafina, se cortaron en el micrótomo y extendidos en láminas teñidas con hematoxilina-eosina. Los extendidos histológicos fueron evaluadas en el microscopio binocular MOTIC® BA410E, con un display acoplado MOTICAM 1080 BMH. Los resultados mostraron que el ***Chlorocebus aethiops sabaeus*** tiene placenta lobulada, bidiscoidal, hemocorial, decidua. Concluimos que el ***Chlorocebus aethiops sabaeus*** constituye un biomodelo experimental para los estudios de reproducción, específicamente los relacionados con la placenta.

Palabras claves: Placenta, ***Chlorocebus, aethiops, sabaeus***

INTRODUCCIÓN

La morfología placentaria varía de acuerdo a las especies y las características anatómicas que presenta el tracto reproductivo. Existen múltiples formas de clasificar los tipos de placentas de los mamíferos. Entre los métodos de clasificación más relevantes se encuentran los realizados mediante la evaluación morfológica y de la estructura histológica de interrelación materno-fetal (Furukawa *et al*; 2014; Auad, 2019).

La clasificación morfológica se basa en la distribución de las vellosidades placentarias en el saco coriónico que encierra al feto, dependiendo si el área de intercambio materno-fetal se encuentra sobre toda la superficie del saco coriónico o si está restringido a un área en particular. La clasificación histológica, en el número de capas que se interponen entre la sangre fetal y la materna, su número máximo es de seis, tres fetales y tres maternas (Furukawa *et al*; 2014; Chavatte, 2016).

La placenta lobulada compuesta por cotiledones y discos poseen vellosidades presentes en diferentes especies como la vaca, oveja, cabra y caballos (Rojas y Rodríguez, 1987; Leiser y Kaufmann, 1994).

Los humanos, los roedores y algunos primates no humanos (PNH) poseen placenta bidiscoidal. En la mayoría de los PNH del viejo mundo, específicamente los *Cercopithecidae* (Género *Macaca, Cercopithecus, Papio*) la placenta es decidua, hemocorial y bidiscoidal (Steven, 1975; Hearn, 1986; Buse *et al*, 2014).

OBJETIVO

Exponer la morfológica e histológicamente la placenta del mono verde caribeño (***Chlorocebus aethiops sabaeus***).

METODOLOGÍA

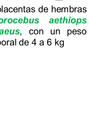

Examen macroscópico

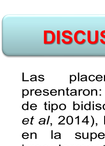



25 placentas de hembras ***Chlorocebus aethiops sabaeus***, con un peso corporal de 4 a 6 kg

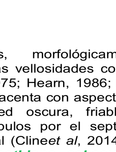

Microscopo MOTIC® BA410E, con un display acoplado MOTICAM 1080 BMH

Examen histológico

RESULTADOS

A: Representación de útero simple de primates del viejo mundo (Ankel-Simons, 2007). **B:** Vista ventral *in situ* del cuerpo uterino gestante de ***Chlorocebus aethiops sabaeus*** (Orphee *et al*, 2012).

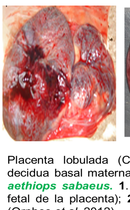

Placenta bidiscoidal (Ankel-Simons, 2007)

Placenta bidiscoidal ***Chlorocebus aethiops sabaeus*** (Orphee *et al*, 2012)

Placenta lobulada (Cara materna de la placenta, **DBM**: decidua basal materna), Feto y la placenta de ***Chlorocebus aethiops sabaeus***. **1.** Área de contacto materno-fetal (Cara fetal de la placenta); **2.** Ámnio; **3.** Cordón umbilical; **4.** Feto (Orphee *et al*, 2012)

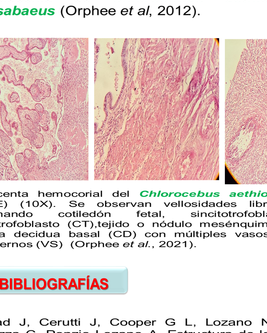

Ramificaciones del tallo velloso de la placenta de ***Chlorocebus aethiops sabaeus*** (Orphee *et al*, 2012).

Placenta hemocorial del ***Chlorocebus aethiops sabaeus*** (H/E) (10X). Se observan vellosidades libres ancladas formando cotiledón fetal, sincitotrofoblasto (SC), citotrofoblasto (CT),tejido o nódulo mesénquimatico (TM) y capa decidua basal (CD) con múltiples vasos sanguíneos maternos (VS) (Orphee *et al.*, 2021).

DISCUSIÓN

Las placentas estudiadas, morfológicamente, presentaron: distribución de las vellosidades coriales de tipo bidiscoidal (Steven, 1975; Hearn, 1986; Buse *et al*, 2014), los discos de la placenta con aspecto liso en la superficie fetal, y red oscura, friable, e irregularmente dividida en lóbulos por el septo de tejido en la superficie maternal (Cline*et al*, 2014). La placenta del ***Chlorocebus aethiops sabaeus*** es lobulada, bidiscoidal, hemocorial, y decidua, características que comparte con el hombre, los roedores (ratones, ratas y curieles) y algunos PNH del viejo y del nuevo mundo, como los *Cebidae* y *Cercopithecidae* (Género *Macaca, Cercopithecus, Papio)* (Furukawa *et al*; 2014). Las vellosidades invaden la sangre materna, permitiendo el intercambio de nutrientes y oxígeno garantizado por un árbol formado por repetidas ramificaciones de tallos vellosos de tipo trofoblasto, en el cual las vellosidades son convertidas a muchas unidades delgadas que favorece la transferencia pasiva de inmunoglobulinas de la madre al feto, condición original y ancestral denominada placenta hemocorial (Prieto, 2011; Espinosa, 2011). En las placentas de tipo hemocorial el trofoblasto puede poseer varias capas, en el caso de los roedores, el hombre y los PNH poseen tres capas, es decir, es trihemocorial (Barbeito, 2010; Roa *et al*, 2012). La caracterización histológica de la placenta de los animales analizados confirma su condición hemocorial. Se observó un amplio tejido coriónico compuesto por vellosidades libres y ancladas formando el cotiledón fetal, nótese el sincitiotrofoblasto el cual corresponde a una masa multinucleada de células, sin límites celulares aparentes. Subyacente al sincitiotrofoblasto, se observaron citotrofoblastos como una monocapa de células cúbicas. Es importante destacar en el interior de las vellosidades, compuesto por abundante tejido conectivo, la presencia del nódulo mesenquimatoso. También se observa la capa decidua basal con múltiples vasos sanguíneos maternos que se han diferenciado del endometrio.

Ello coincide con lo reportado por Geneser, (1998) y evidencia su similitud con la especie humana, pues histológicamente la placenta se compone de tres partes, el saco de las aguas, el corion que es su gran mayoría, así como el cordón umbilical, que se caracteriza histológicamente por tejido conjuntivo mucoso donde predomina la sustancia amorfa, siendo escasas las fibras y las células, parecido al mesénquima. El cordón umbilical constituye la llamada gelatina de Wharton, que rellena el espacio entre las dos arterias y la vena, y la superficie del cordón, recubierta por un epitelio derivado del amnios. La escasez de fibras colágenas y la gran hidratación del conjuntivo mucoso, son responsables de la consistencia blanda y el aspecto gelatinoso del cordón umbilical.

CONCLUSIONES

Se demostró que el mono verde caribeño (***Chlorocebus aethiops sabaeus***) tiene una placenta que se caracteriza morfológica e histológicamente por ser lobulada, bidiscoidal, hemocorial y decidua, y constituye un biomodelo experimental para los estudios de reproducción, específicamente los relacionados con la placenta.

BIBLIOGRAFÍAS

Auad J, Cerutti J, Cooper G L, Lozano N, Deltrozzo J, Trezza C, Ponzio Lozano A. Estructura de la placenta y su impacto en la transferencia de la inmunidad materno-fetal. revisión en mamíferos domésticos. Artículo de revisión Rev. Method. 4 (2): 52-62. 2019. https://www.google.com/search?q=2.%09

Buse E, Haeger JD, Svensson-Arvelund J, Markert UR, Faas MM, Ernerudh J, Dixon D, Cline JM, and Pfarrer C. The placenta in toxicology. Part I: animal models in toxicology: placental morphology and tolerance molecules in the cynomolgus monkey (*Macaca fascicularis*). Toxicol Pathol. 2014. http://tpx.sagepub.com/content/42/2/314.

Chavatte-Palmer P, Tarrade A. Placentation in different mammalian species. Ann Endocrinol (Paris).77(2):67–74. 2016. https://pubmed.ncbi.nlm.nih.gov/27155775/

Cline, J. Mark; Dixon, Darlene; Ernerudh, Jan; Marijke M. Faas,Claudia GoHner,Jan-Dlrk Ha Ger, Udo R. Markert,Christiane Pfarrer; Svensson-Arvelund, Judit and Eberhard Buse. The Placenta in Toxicology. Part III: Pathologic Assessment of the Placenta. Toxicologic Pathology. 42: 339-344, 2014. http://www.sagepub.com/journalsPermissions.nav

Furukawa, Satoshi; Kuroda, Yusuke; and Sugiyam, Akihiko. A Comparison of the Histological Structure of the Placenta in Experimental Animals. Concise Review. J Toxicol Pathol. 27: 11–18. 2014. https://www.ncbi.nlm.nih.gov/pmc/articles/PMC4000068